

DR. CANDOTTI PAOLO

Digiuno

Ileo

Duodeno

Colon discendente

Porzione trasversa del duodeno

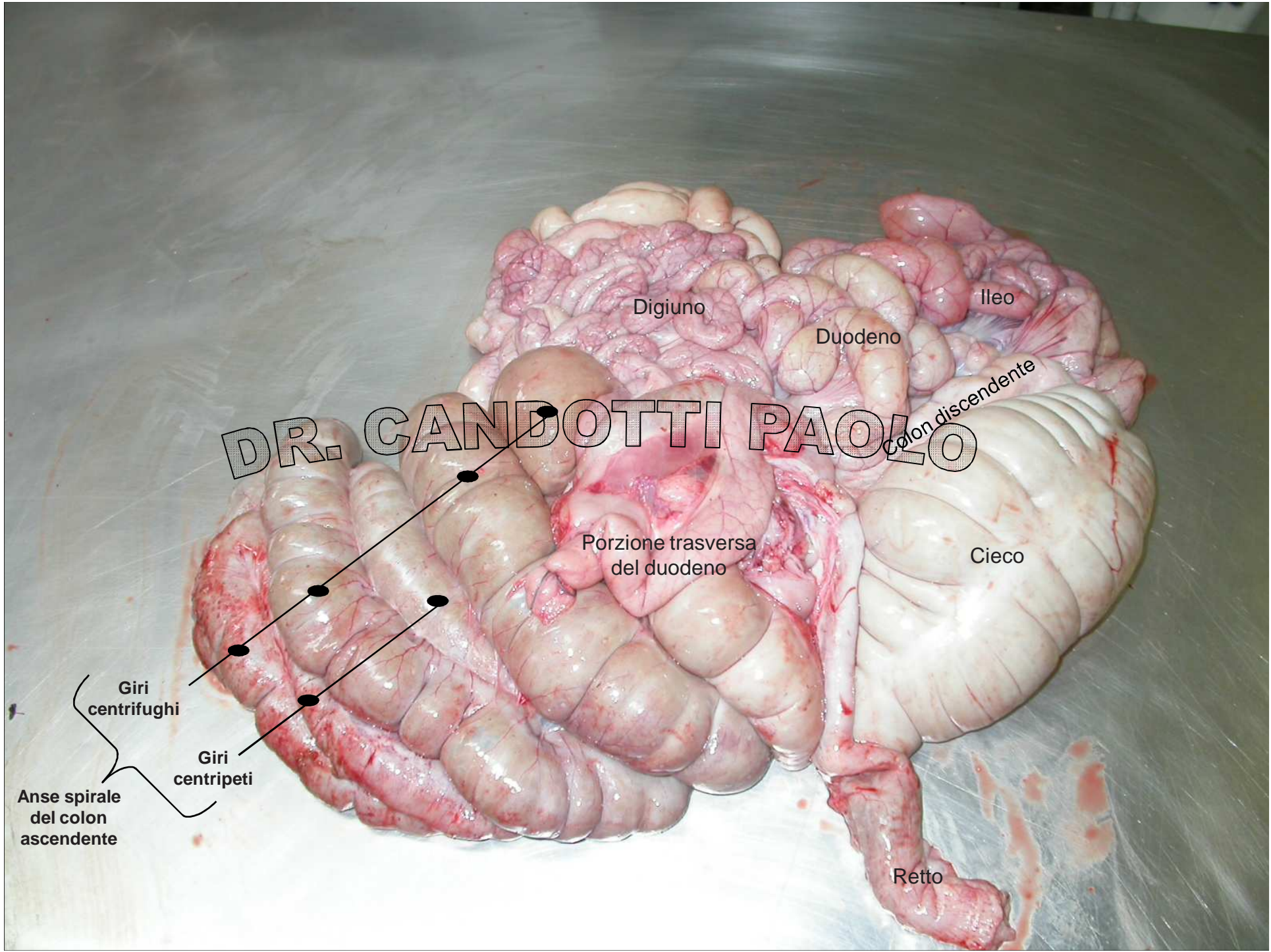
Cieco

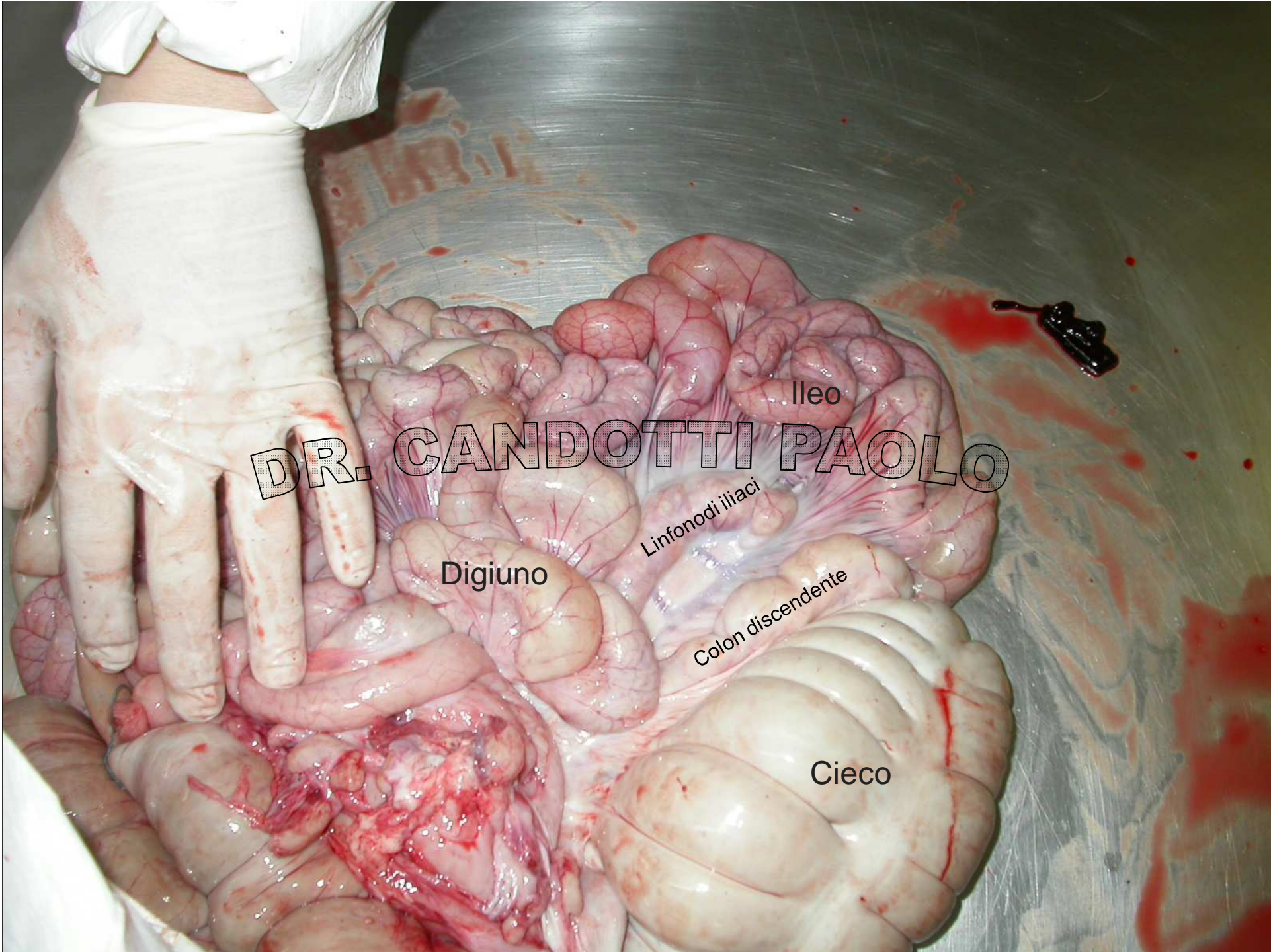
Giri centrifughi

Giri centripeti

Anse spirale del colon ascendente

Retto





DR. CANDOTTI PAOLO

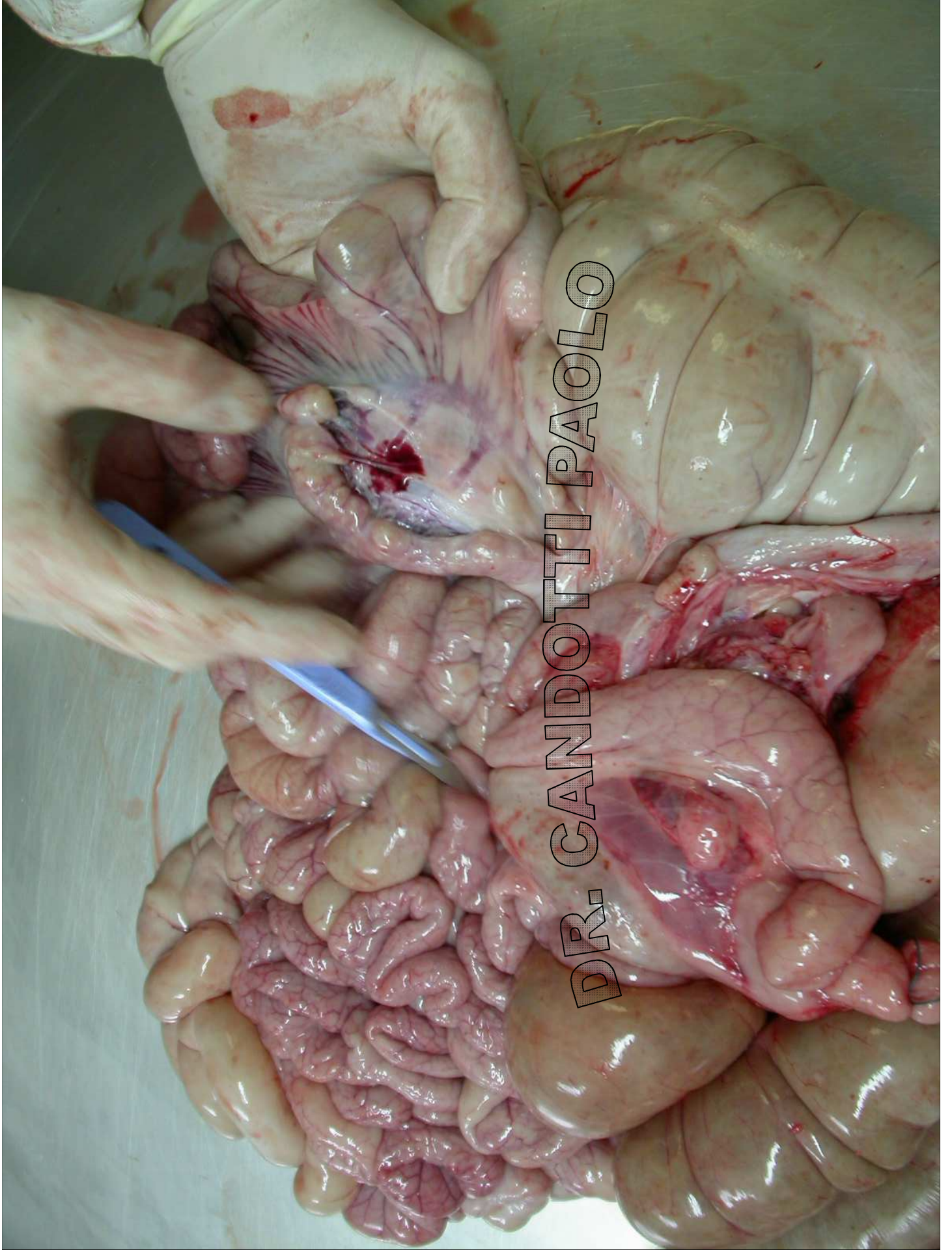
Ileo

Linfonodi iliaci

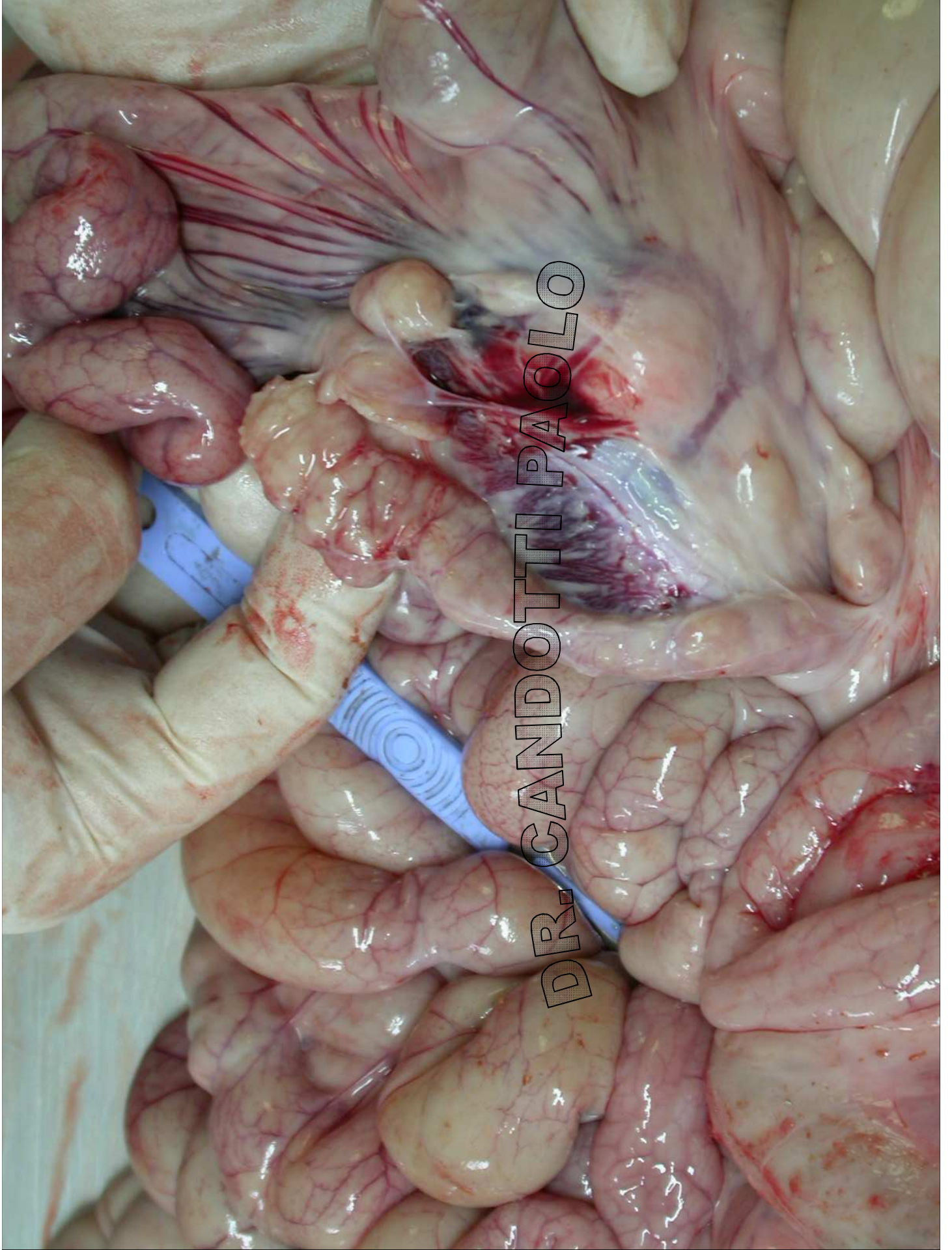
Digiuno

Colon discendente

Cieco



DR. CANDOTTI PAOLO



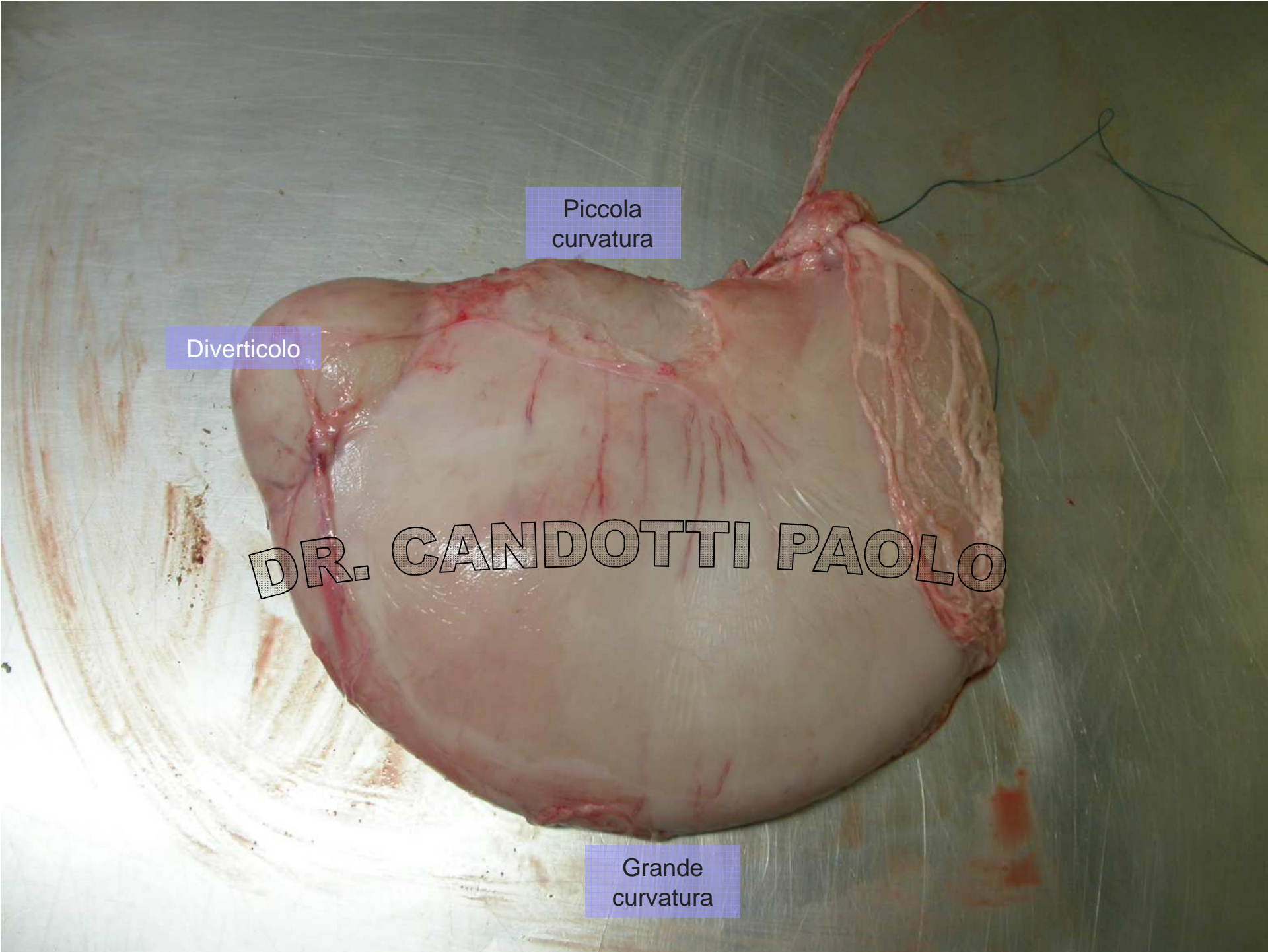
DR. CANDOTTI PAOLO

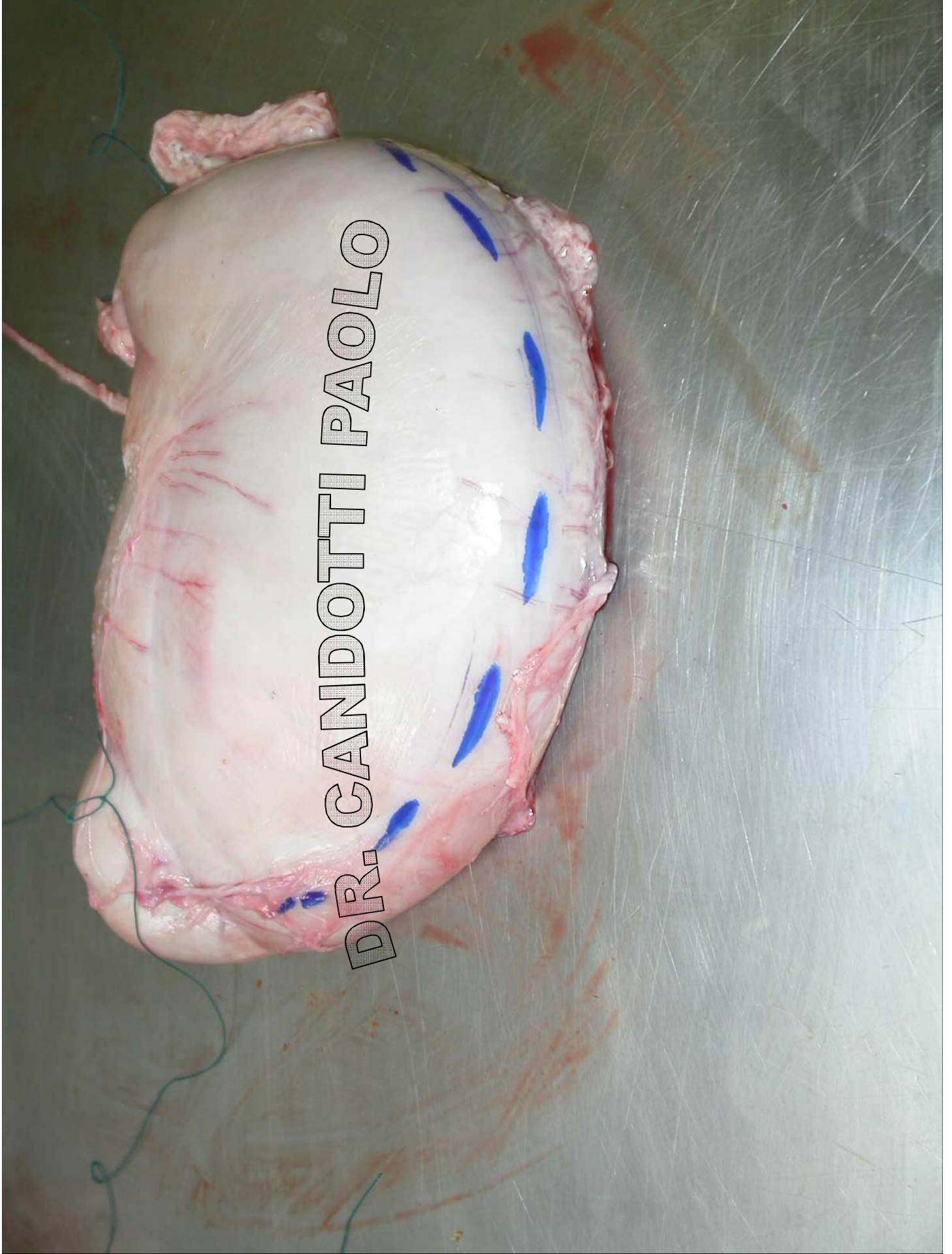Piccola
curvatura

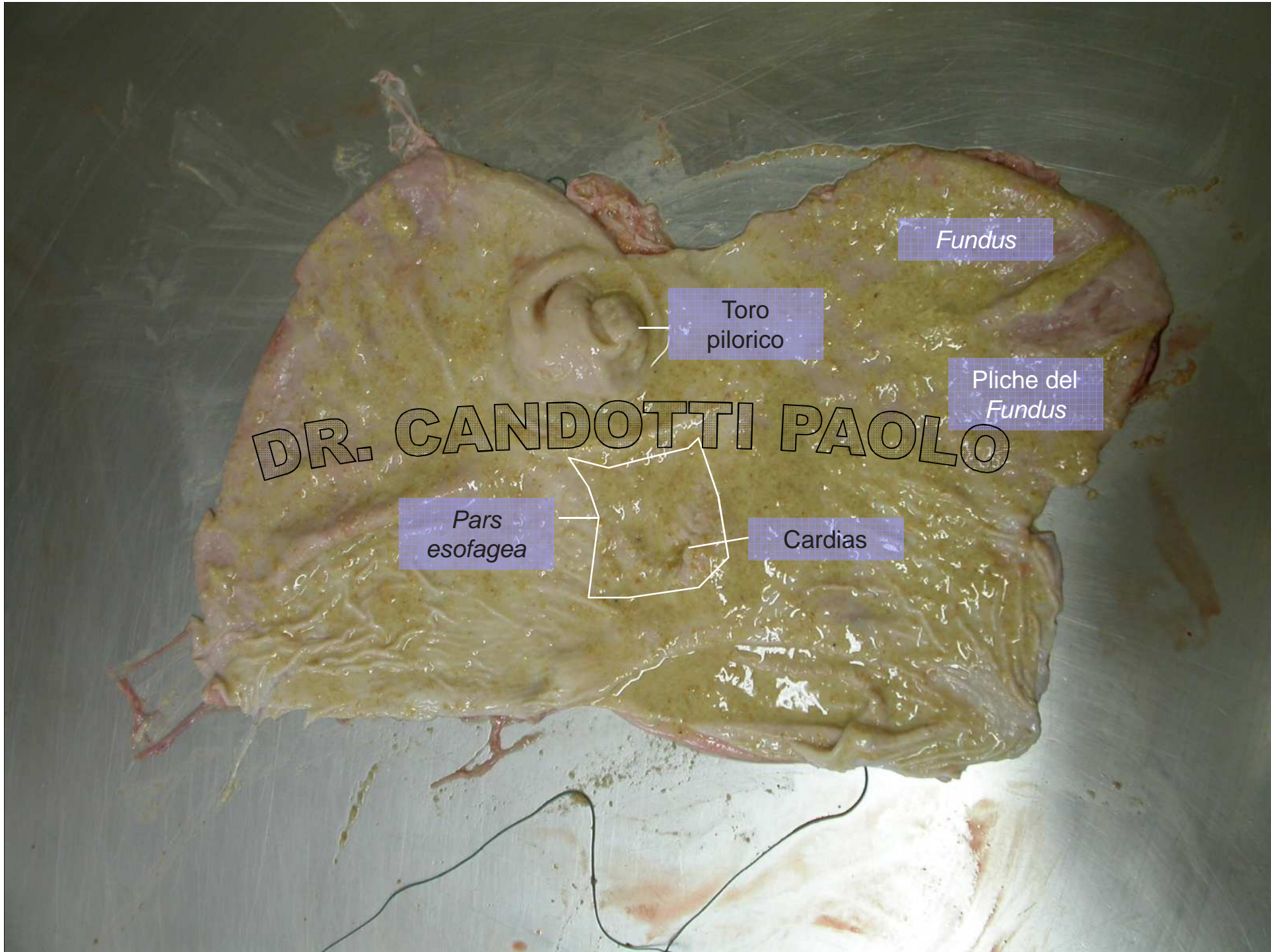
Diverticolo

DR. CANDOTTI PAOLO

Grande
curvatura







Fundus

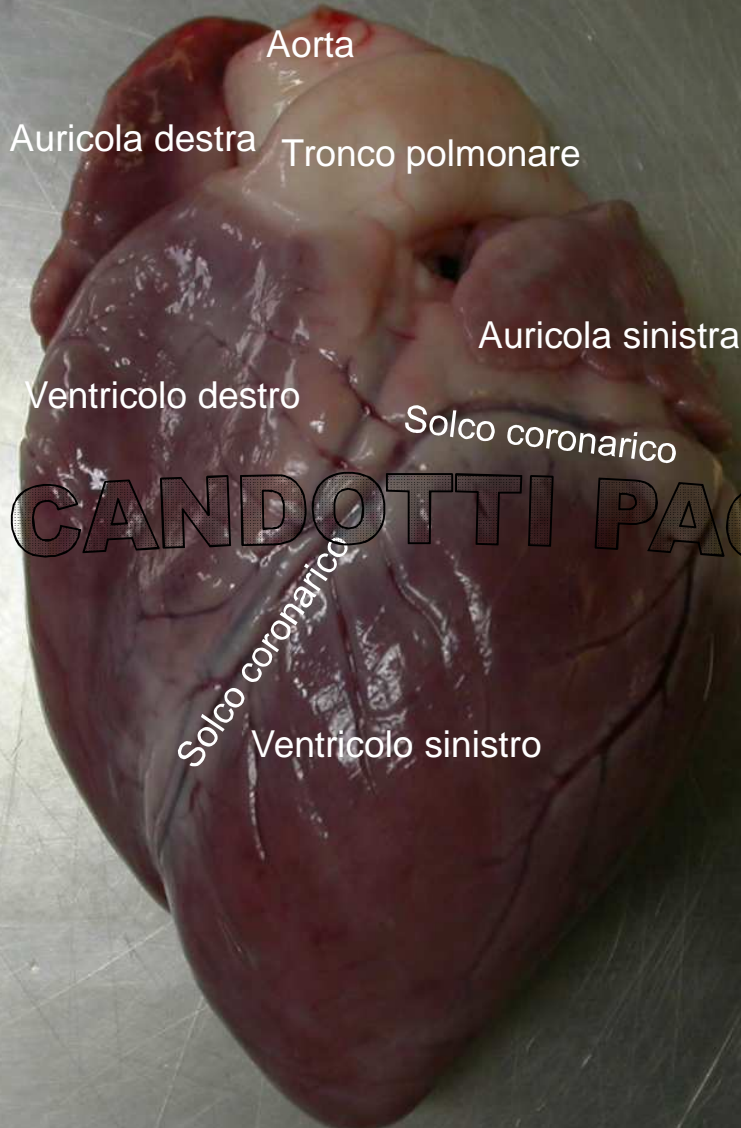Toro pilorico

Pliche del Fundus

DR. CANDOTTI PAOLO

Pars esofagea

Cardias



Aorta

Auricola destra

Tronco polmonare

Auricola sinistra

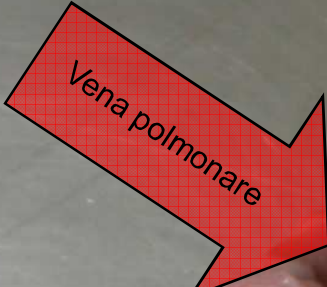Ventricolo destro

Solco coronarico

Solco coronarico

Ventricolo sinistro

DR. CANDOTTI PAOLO



Vena polmonare

Aorta

Tronco polmonare

Auricola sinistra

Auricola destra

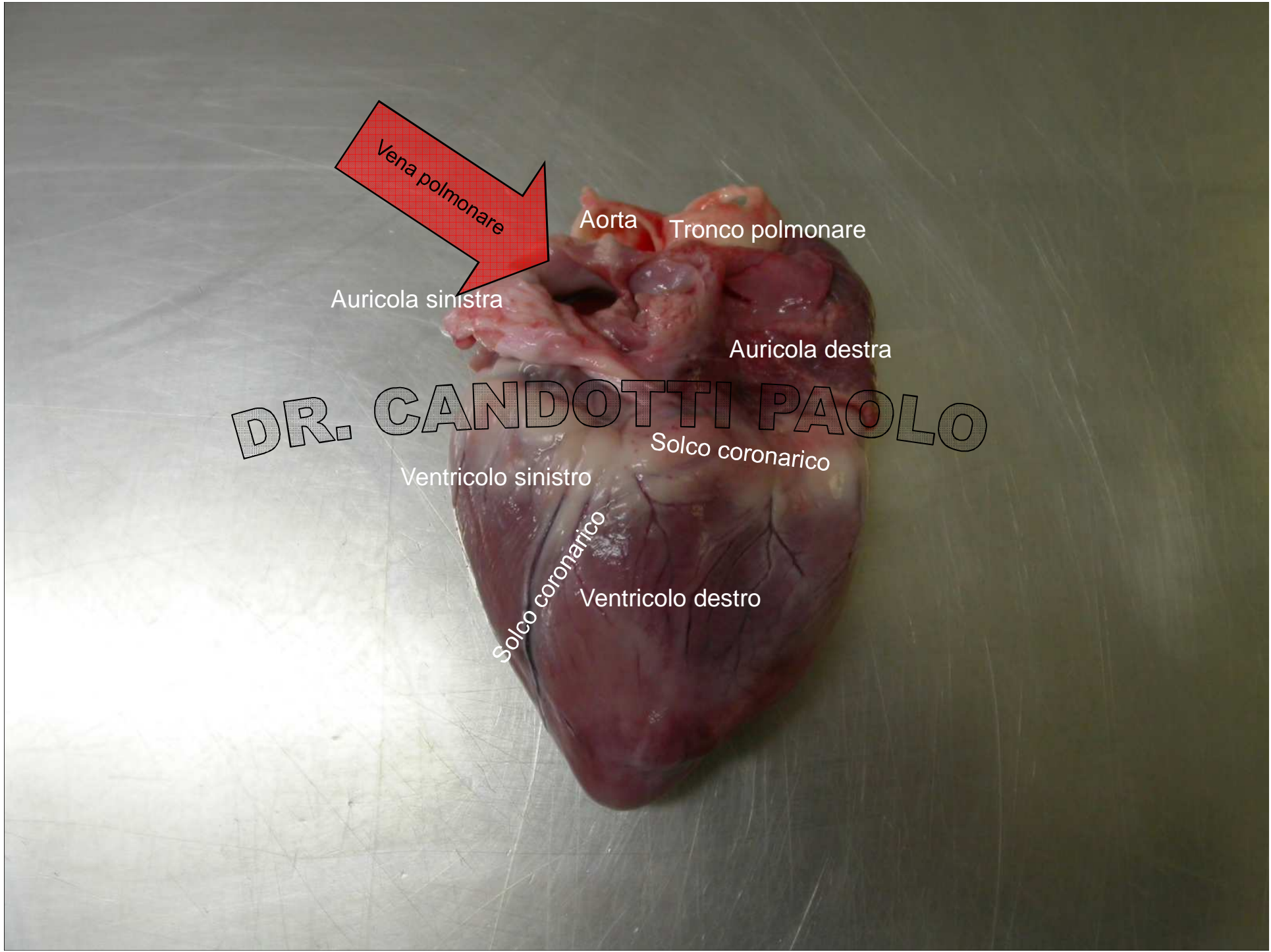
DR. CANDOTTI PAOLO

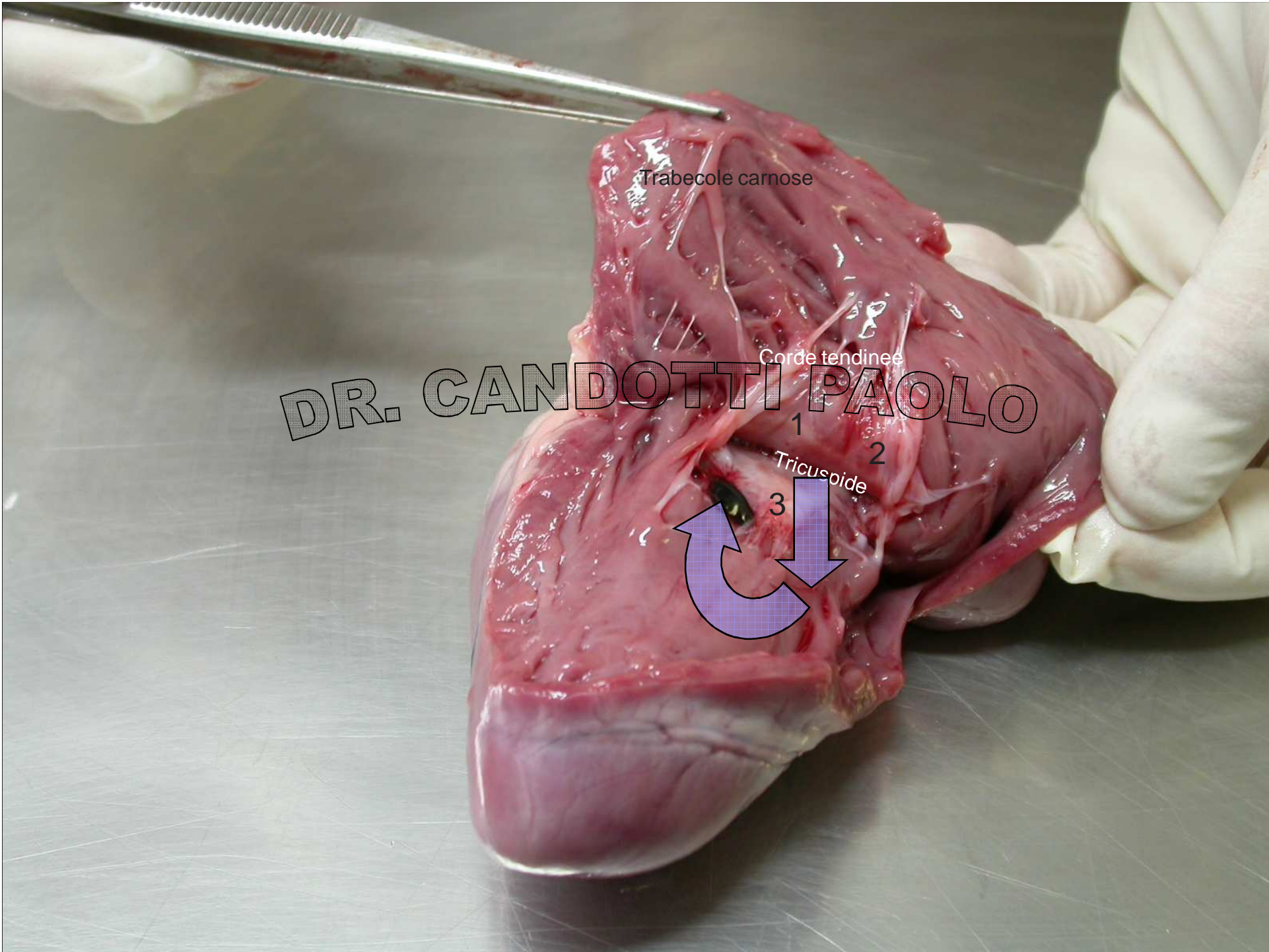
Ventricolo sinistro

Solco coronarico

Solco coronarico

Ventricolo destro





Trabecole carnose

Corde tendinee

DR. CANDOTTI PAOLO

1

2

Tricuspide

3

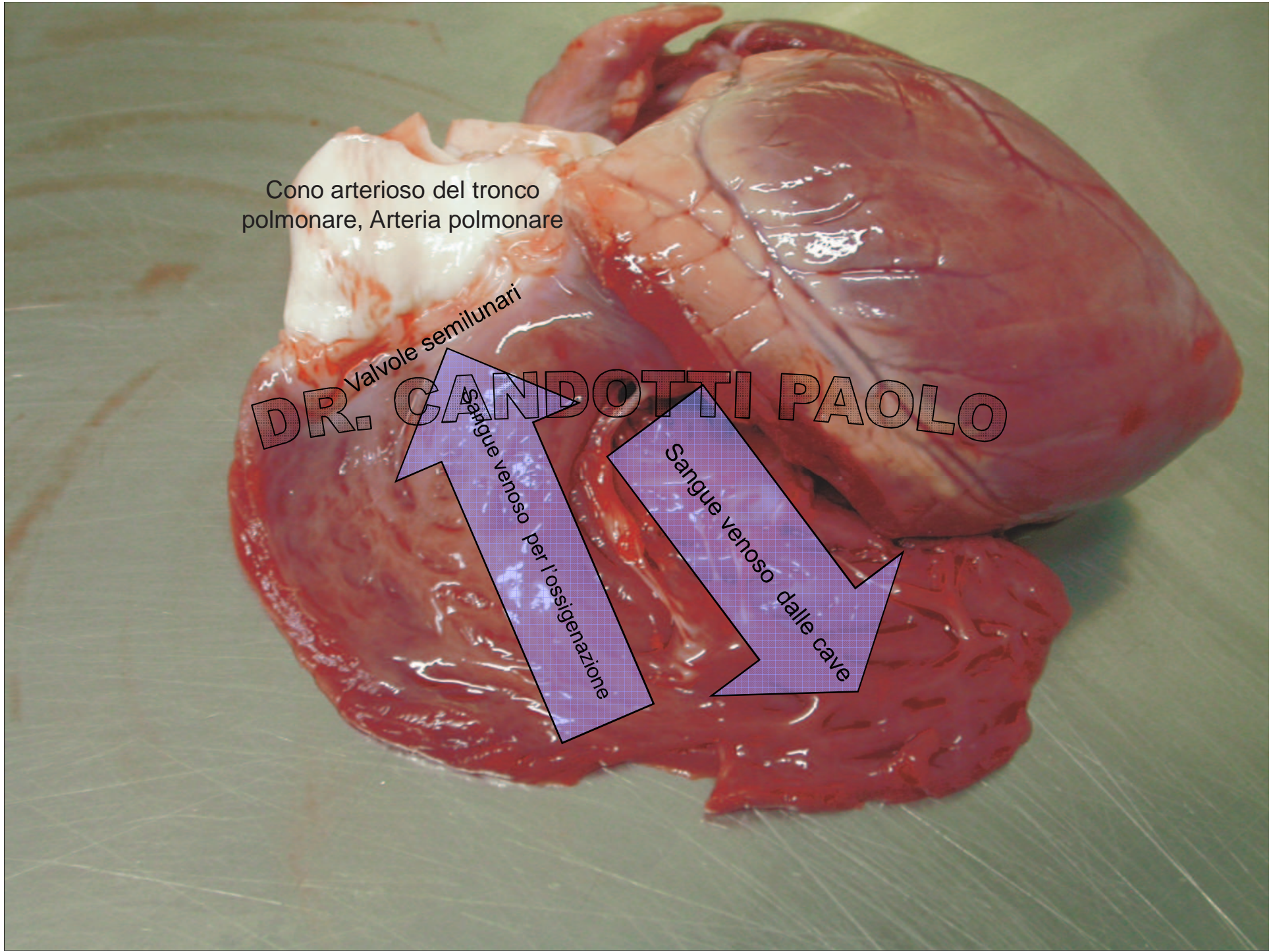Cono arterioso del tronco polmonare, Arteria polmonare

Valvole semilunari

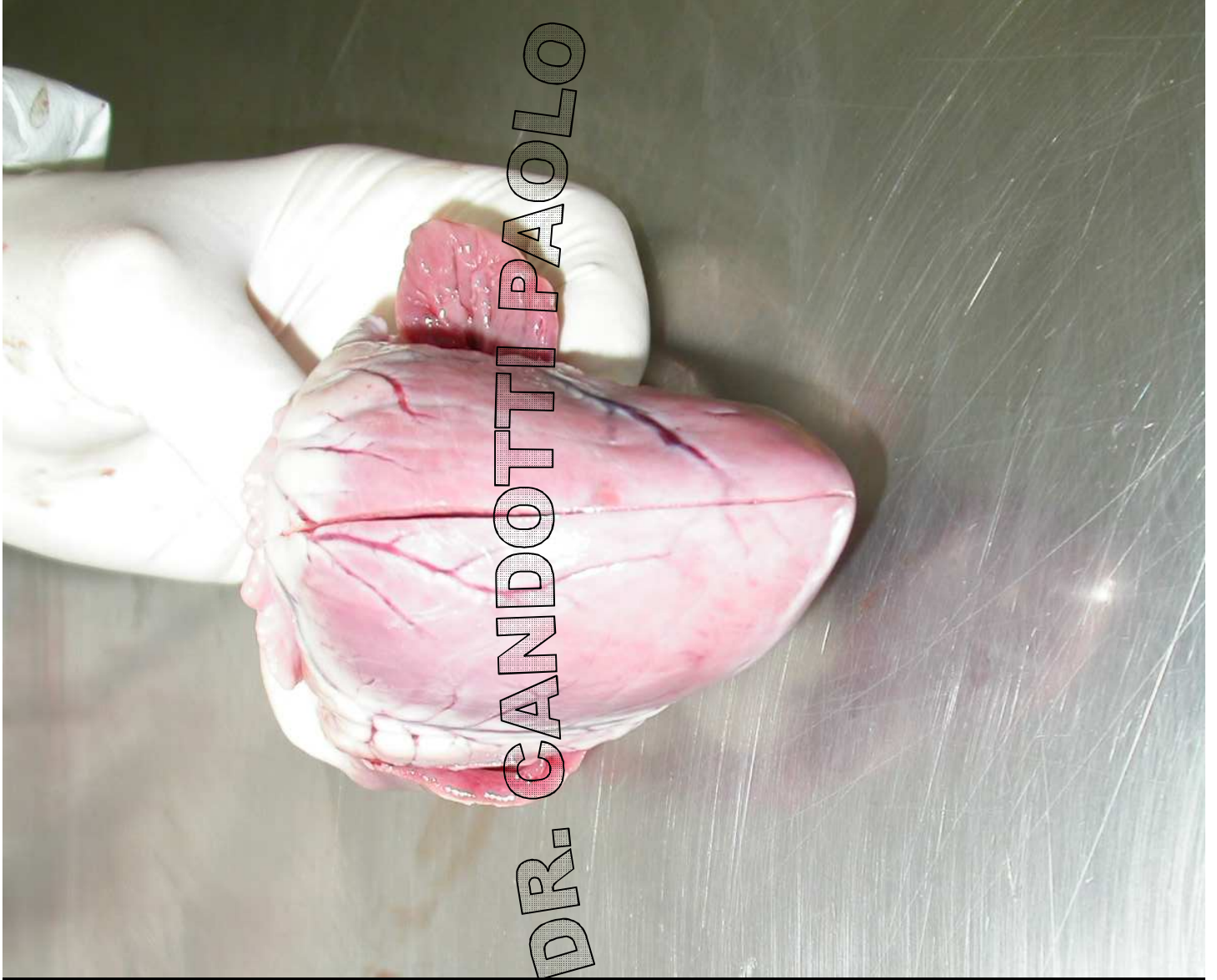DR. CANDOTTI PAOLO

Sangue venoso per l'ossigenazione

Sangue venoso dalle cave



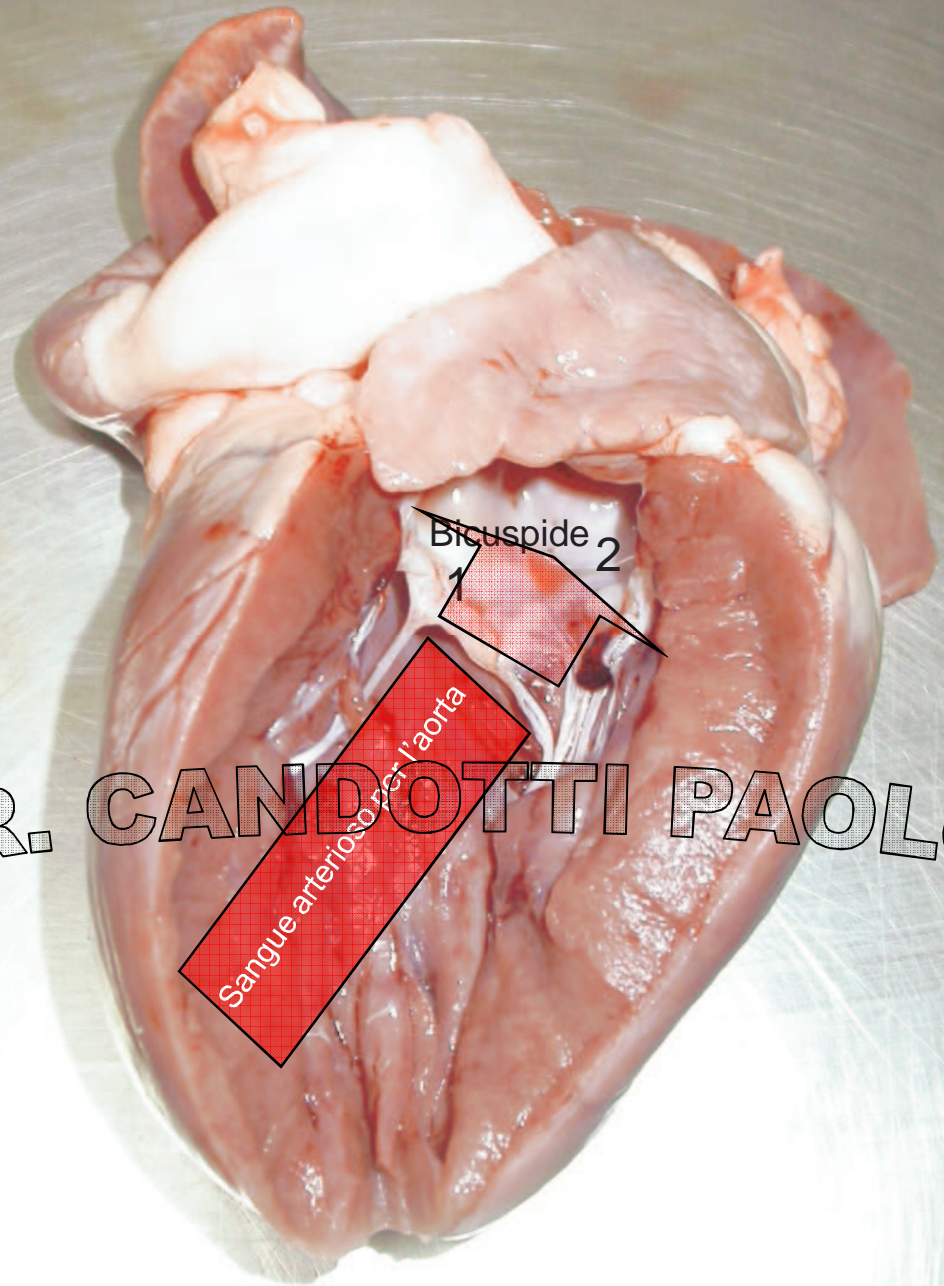
DR. CANDOTTI PAOLO

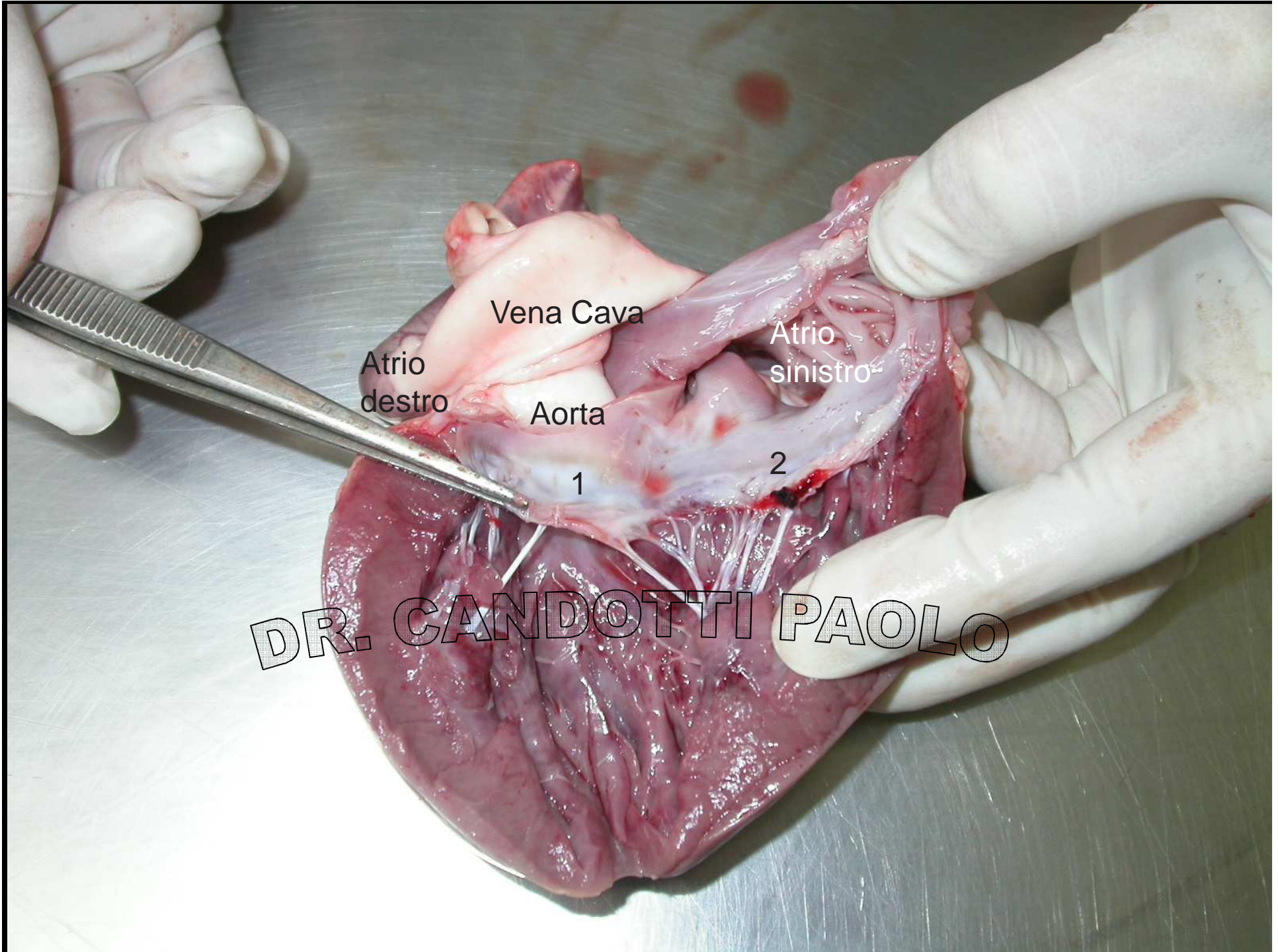


DR. CANDOTTI PAOLO

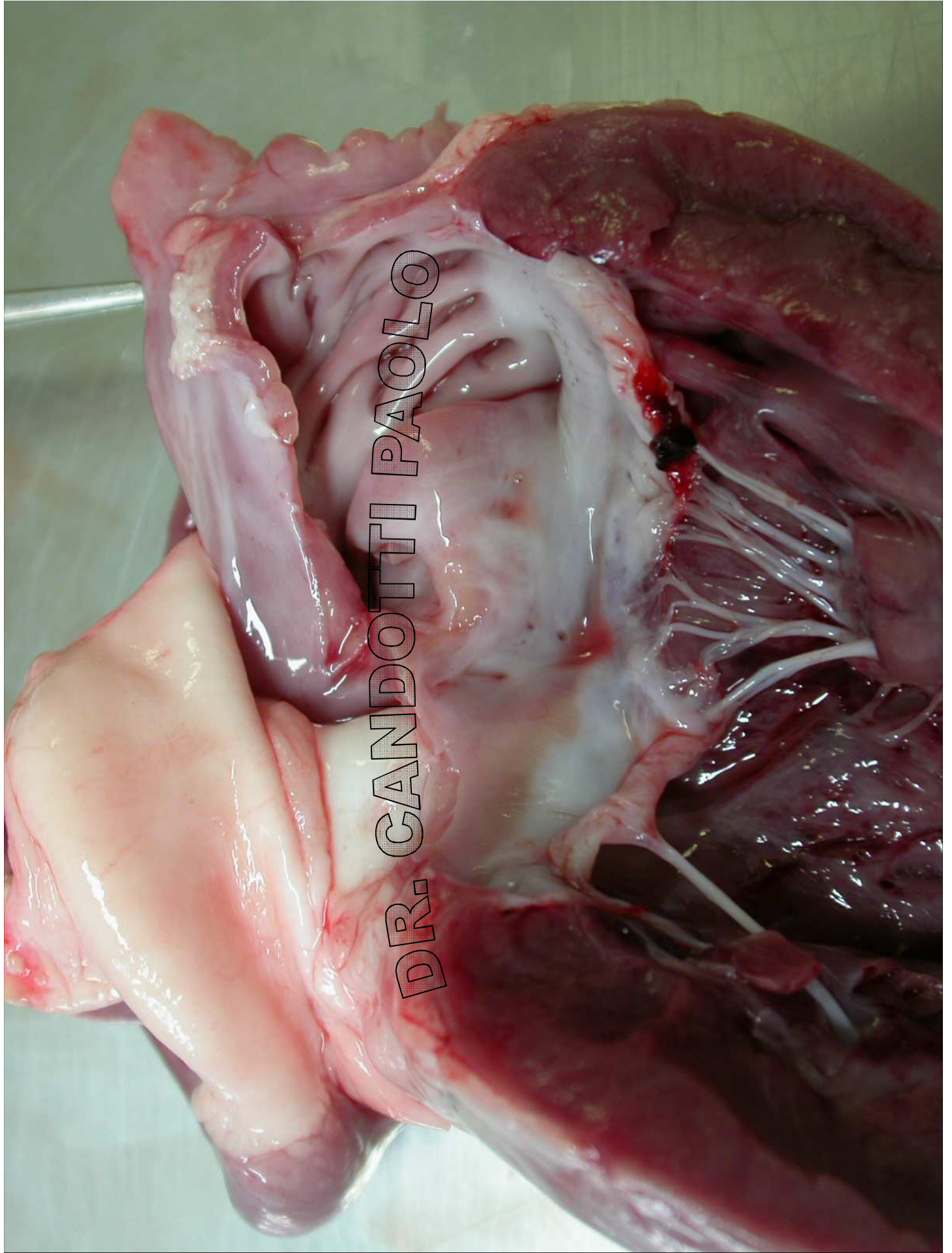
Bicuspide 1 2

Sangue arterioso per l'aorta

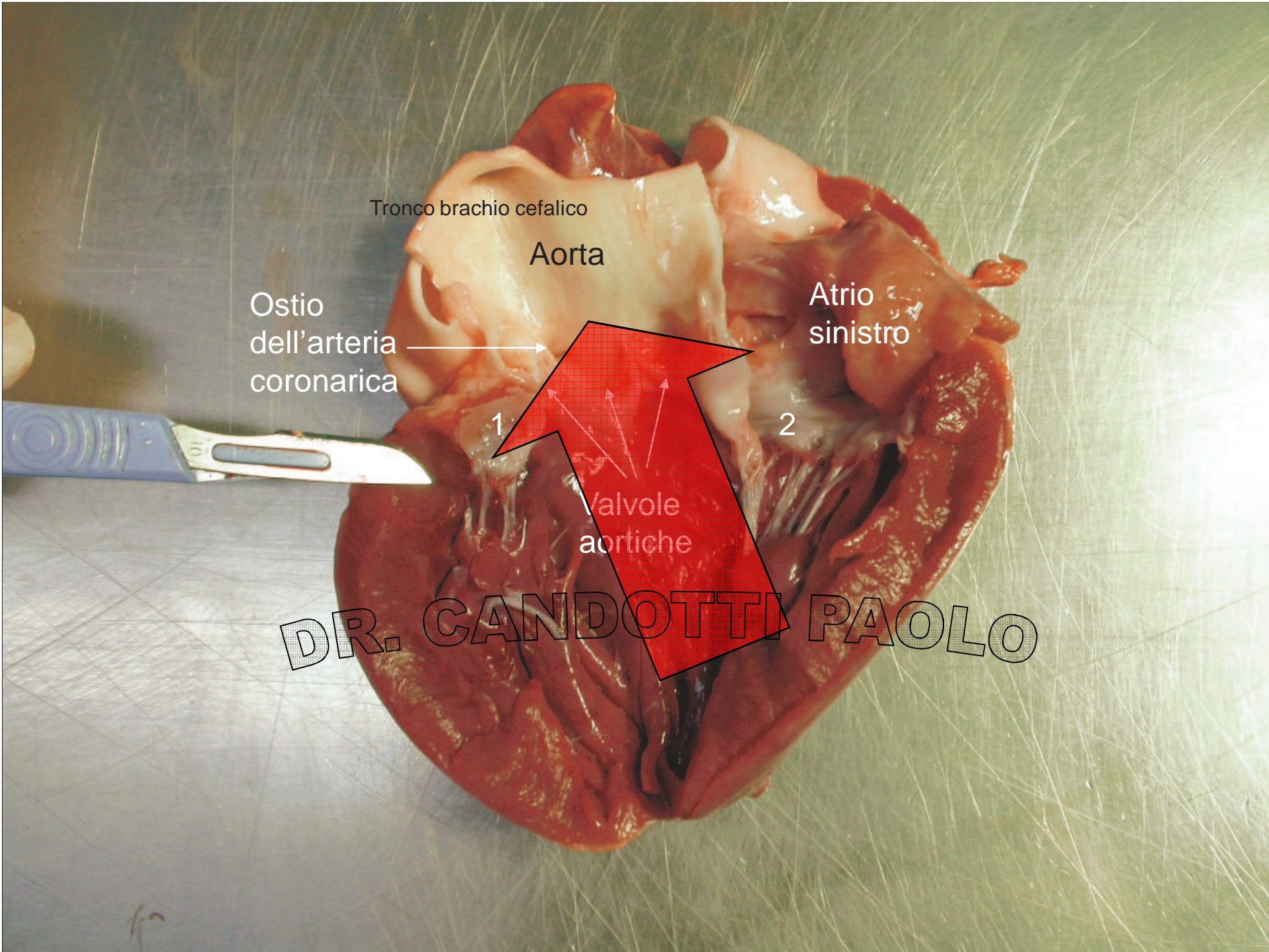




DR. CANDOTTI PAOLO



DR. CANDOTTI PAOLO



Tronco brachio cefalico

Aorta

Ostio dell'arteria coronarica

Atrio sinistro

Valvole aortiche

DR. CANDOTTI PAOLO

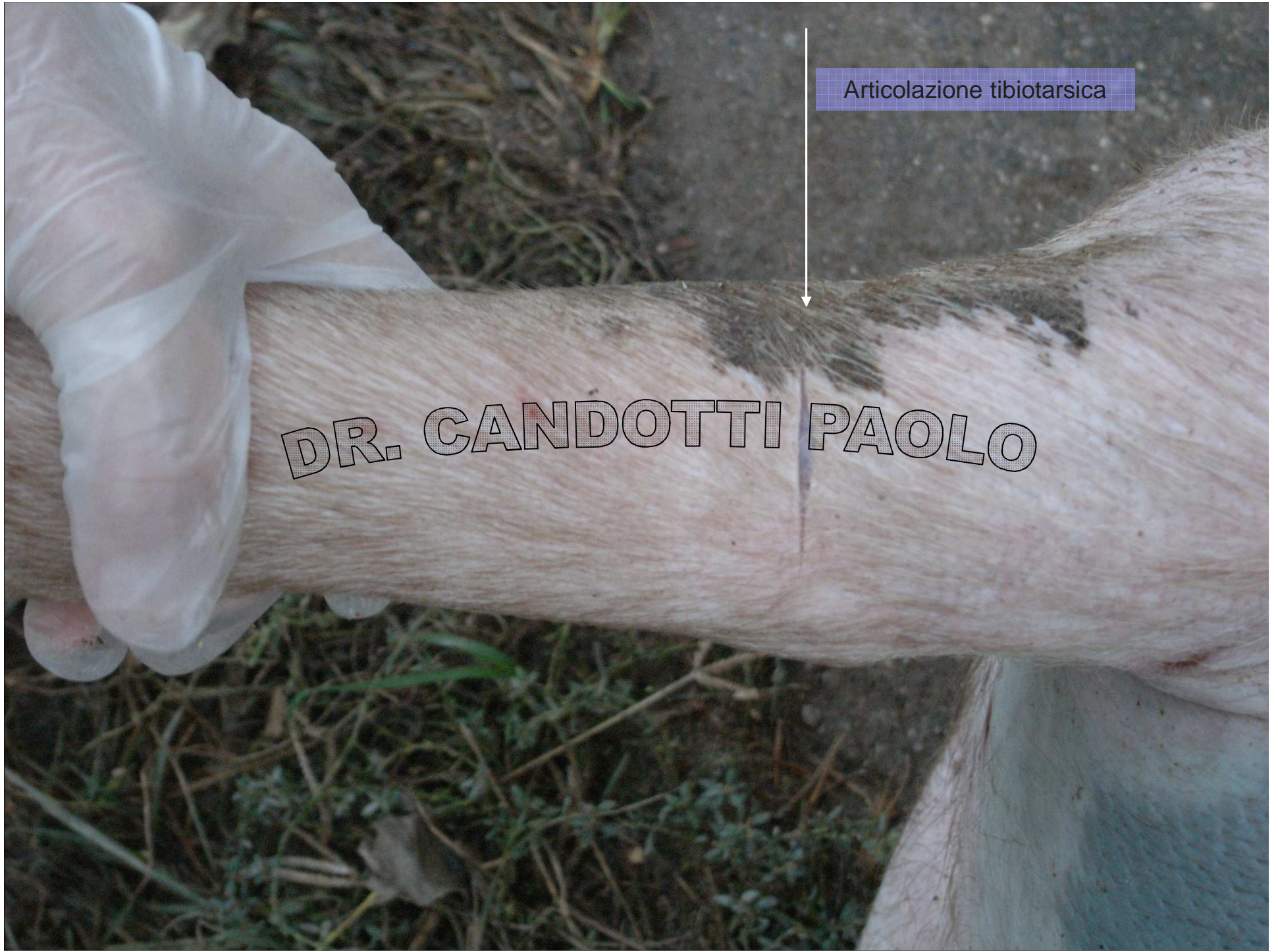

Articolazione tibiotarsica

DR. CANDOTTI PAOLO

Articolazione tibiotarsica

DR. CANDOTTI PAOLO

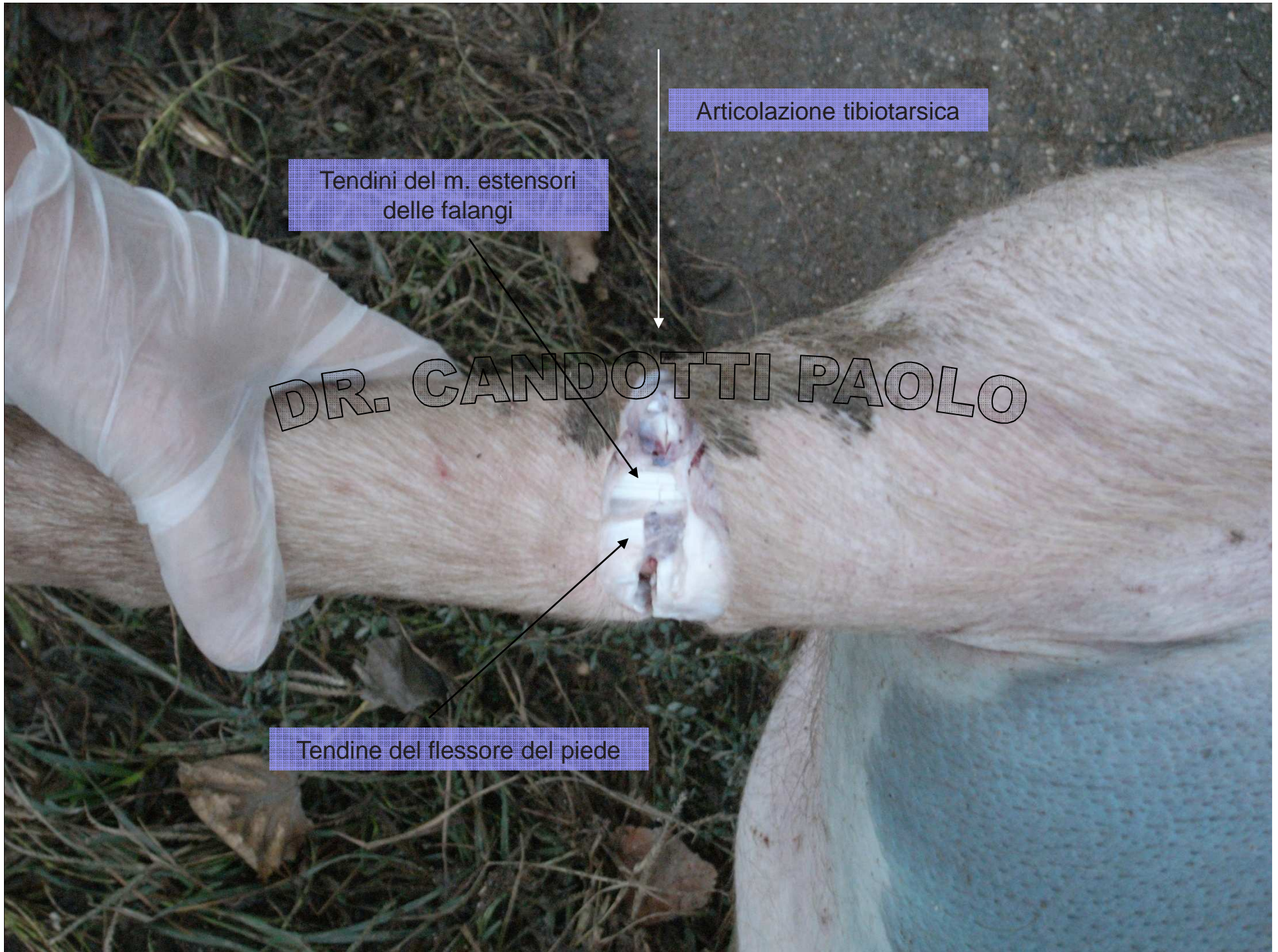


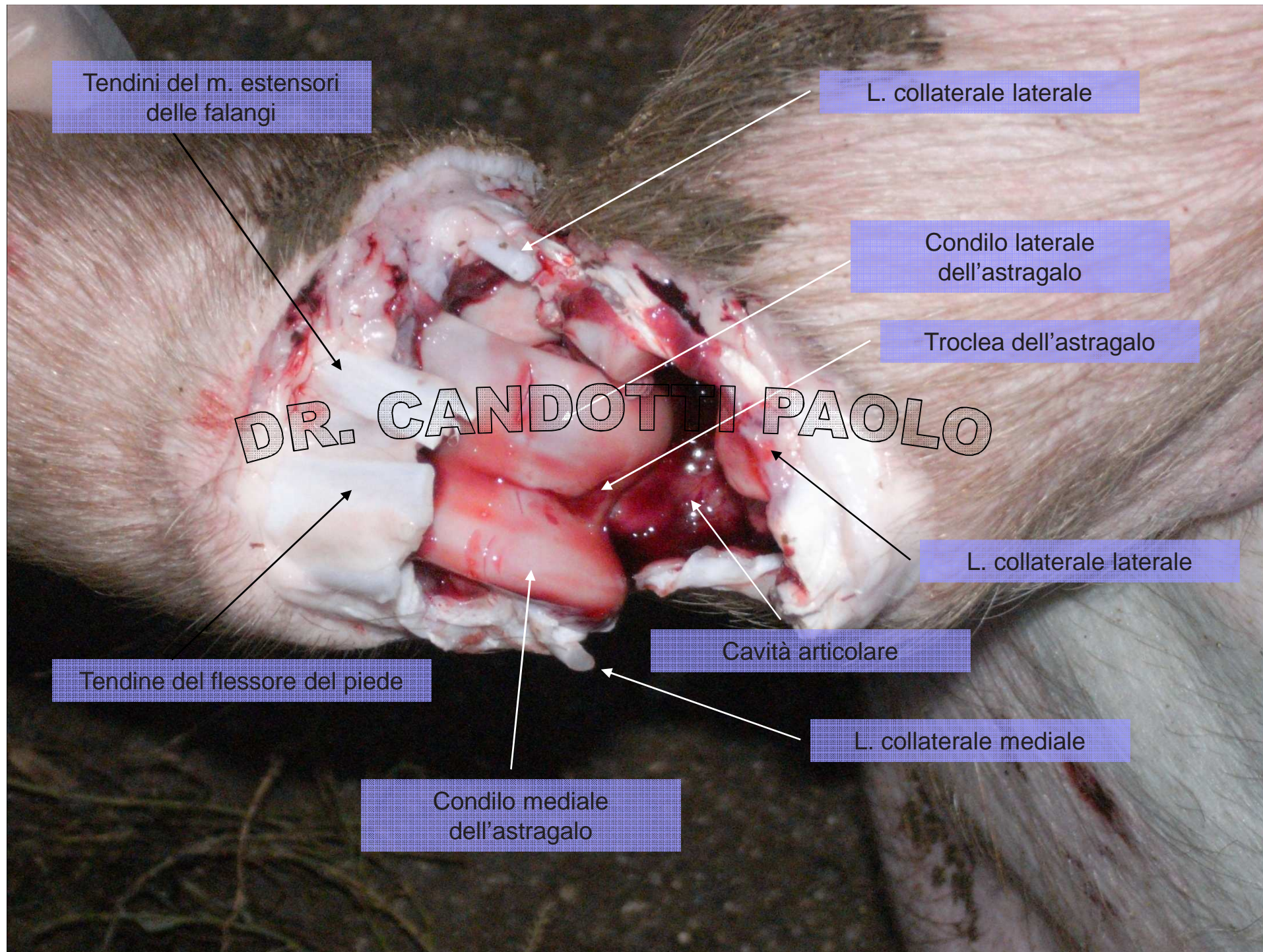
Articolazione tibiotalare

Tendini del m. estensori
delle falangi

DR. CANDOTTI PAOLO

Tendine del flessore del piede





Tendini del m. estensori delle falangi

L. collaterale laterale

Condilo laterale dell'astragalo

Troclea dell'astragalo

DR. CANDOTTI PAOLO

L. collaterale laterale

Tendine del flessore del piede

Cavità articolare

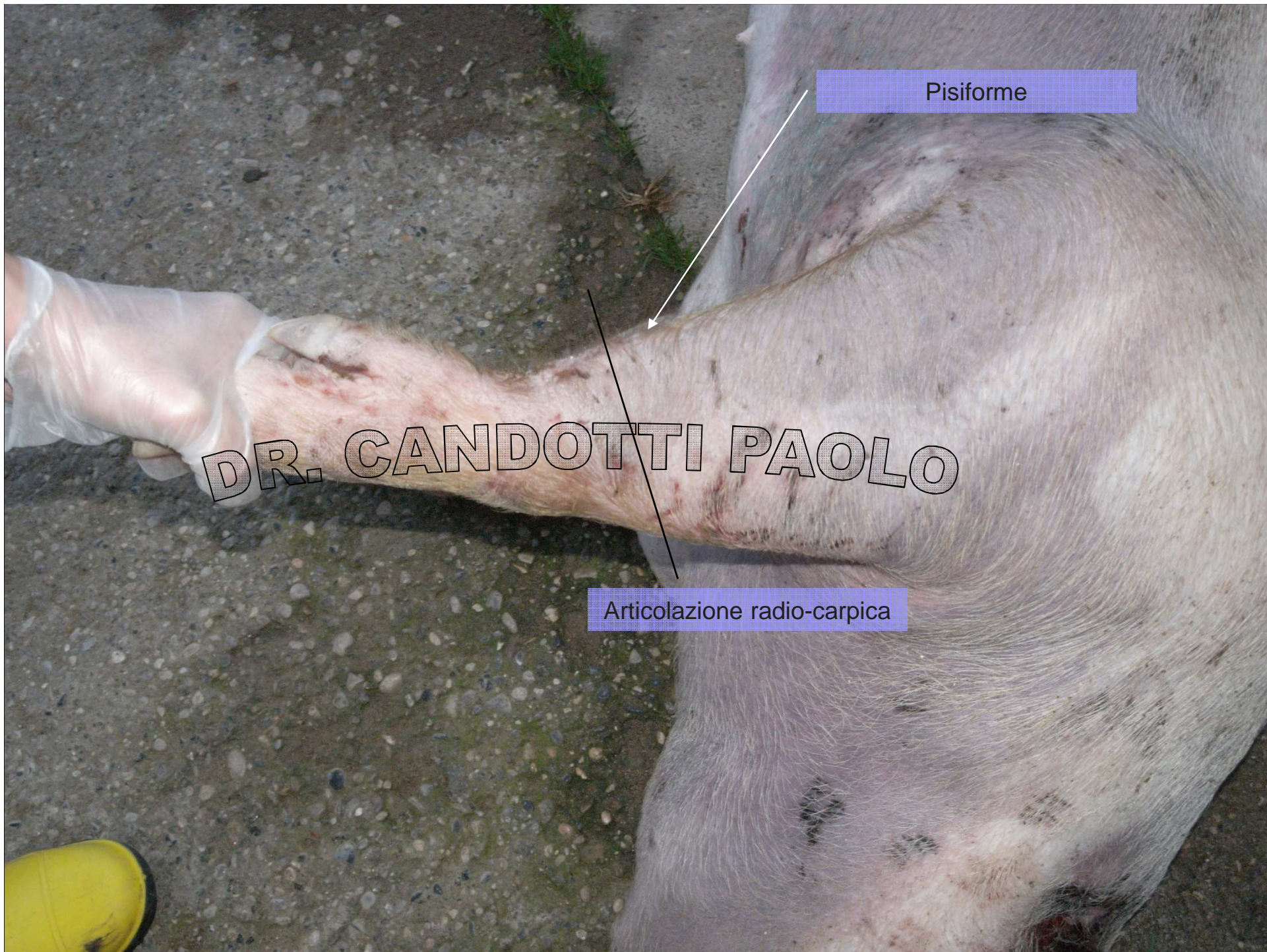L. collaterale mediale

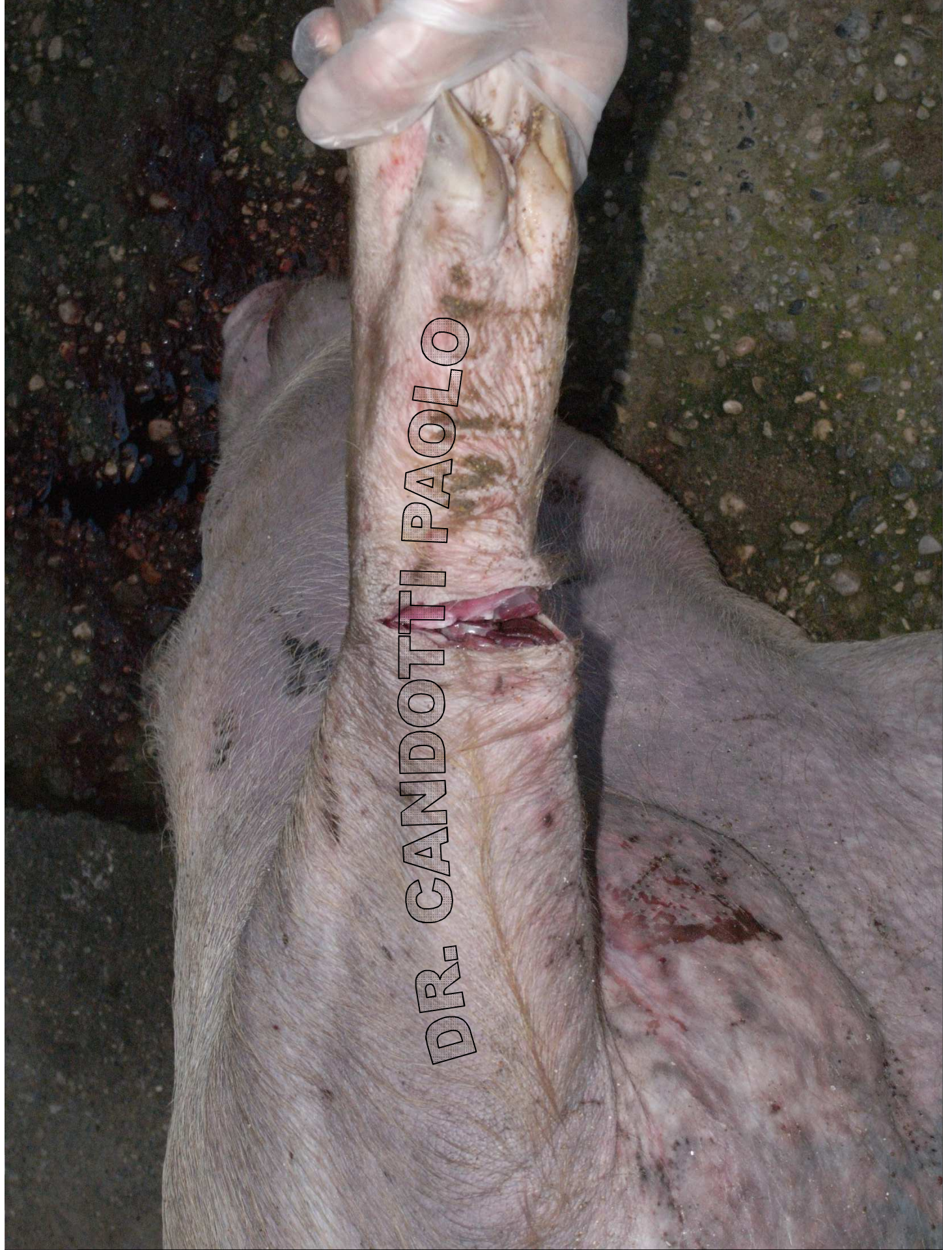Condilo mediale dell'astragalo

Pisiforme

Articolazione radio-carpica

DR. CANDOTTI PAOLO





DR. CANDOTTI PAOLO

DR. CANDOTTI PAOLO

Radio

Osso piramidale

M. flessore profondo

M. ulnare mediale

